©Akademie d. Wissenschaften Wien; download unter www.biologiezentrum.at

Die Mondblindheit der Einhufer — verursacht durch die Mikrofilarien von *Onchocerca reticulata* Diesing

Von L. K. Böhm, wirkl. Mitglied, und R. Supperer

Aus dem Institut für Allgem. Zoologie und Parasitenkunde der Tierärztlichen Hochschule Wien

Mit 4 Textabbildungen und 1 Tafel

(Vorgelegt in der Sitzung am 29. Februar 1952)

Die Innere oder Periodische Augenentzündung der Pferde, auch Mondblindheit genannt, ist ein nicht durch äußere Verletzung zustande gekommener Entzündungszustand der inneren Organe des Auges, der hauptsächlich unter den klinischen Erscheinungen einer serofibrinösen Iritis, Cyclitis und Chorioiditis verläuft, zu häufiger Rezidivierung neigt und letzten Endes zur nichteitrigen Panophthalmie, zur völligen Erblindung eines oder beider Augen führt.

Der Name „Mondblindheit" ist auf die alte Anschauung zurückzuführen, daß die Rezidiven sich in monatlichen Zwischenräumen wiederholen (Mond = Monat).

Die auf den akuten Anfall folgenden, durch wiederholte Rezidiven hervorgerufenen chronischen Veränderungen, die, wie oben erwähnt, in erster Linie Ader- und Regenbogenhaut sowie den Ziliarkörper, dann aber auch den gesamten dioptrischen Apparat betreffen, gestalten das Krankheitsbild oft zu einem sehr komplizierten.

Ihre ungemein weite Verbreitung und Häufigkeit, und der Umstand, daß die Verwendbarkeit eines von ihr befallenen Pferdes weitgehend herabgesetzt, mitunter gänzlich aufgehoben wird, haben bewirkt, daß schon seit altersher und in den meisten Ländern diese Krankheit einen Gegenstand der Gesetzgebung bildet: Die Innere Augenentzündung (Mondblindheit) der Einhufer zählt nämlich zu

©Akademie d. Wissenschaften Wien; download unter www.biologiezentrum.at

jenen (Vieh-) Mängeln, die nach österreichischem Recht (§ 925 ABGB. bzw. § 118 Kais. Verordng. v. 19. 3. 1916, RGBl. 69, über die III. Teilnovelle zum ABGB.) als „Mängel mit Vermutungsfrist" der Gewährleistung unterliegen; das heißt: Wenn innerhalb zweier Wochen nach der Übergabe (d. i. eben die Vermutungsfrist) dieser Mangel festgestellt wird, so gilt als bewiesen, daß die Krankheit zum Zeitpunkt der Übergabe bereits vorhanden war, woraus sich für den Käufer (ohne weitere Beweispflicht) das Recht der Schadloshaltung ergibt.

Über die Ursachen der Mondblindheit finden sich im Schrifttum die verschiedenartigsten Angaben, die im Laufe der Zeit einander ablösten und von denen hier einige angeführt seien.

Bis heute glauben manche Beobachter einen ursächlichen Zusammenhang zwischen dieser Krankheit und gewissen Geländeverhältnissen, z. B. Grundwasserstand, nasser, mooriger Boden, Gesteinsbeschaffenheit (ob Ton- oder Kalkboden) u. a., zu erkennen.

In früherer, z. T. auch in neuerer Zeit wurde die Mondblindheit als eine Infektionskrankheit angesprochen, ein spezifischer Mikroorganismus oder ein solches Virus konnte aber niemals nachgewiesen werden.

Nach wieder anderer Anschauung soll es sich um eine Autointoxikation handeln, hervorgerufen durch Eiweißfäulnisprodukte, die im Darmkanal bei gewissen Magendarmerkrankungen entstehen und in den Kreislauf gelangen; namentlich auf das Histamin wird in diesem Zusammenhang hingewiesen, das ja auch bei Krankheiten ganz anderer Natur als ätiologischer Faktor angeführt wird. Auch die von stark verbreiteten Darmwürmern, nämlich Palisaden- und Spulwürmern, ausgeschiedenen Giftstoffe werden „mit einer an Sicherheit grenzenden Wahrscheinlichkeit" (Gmelin) als Entzündungsreize beschuldigt.

Kürzlich wurde von Schweizer Untersuchern (Heusser) die Frage aufgeworfen, ob die Periodische Augenentzündung nicht eine Leptospirose sei, also auf gleiche oder ähnliche Leptospiren als Erreger zurückzuführen sei, wie Stuttgarter Hundeseuche, Feldfieber, Reisfieber und andere Leptospirosen von Mensch und Tieren. Maßgebend für Untersuchungen in dieser Richtung war die Beobachtung, daß das Serum mondblinder Pferde mit gewissen Leptospiren agglutiniert; das Vorhandensein von hohen positiven Titern (über 1 : 1000) gegenüber dem Fehlen derselben bei gesunden Tieren erschien diesen Untersuchern als ein starker Hinweis darauf, daß die Per. Au. ursächlich mit Leptospiren im Zu-

©Akademie d. Wissenschaften Wien; download unter www.biologiezentrum.at

sammenhang stehe. Doch konnten weder Leptospiren aus Pferden mit Per. Au. isoliert noch mit irgendwelchen Leptospira-Arten erfolgreiche Infektionsversuche erzielt werden.

Schließlich beschrieb Krishna Iyer (1938) „Eine Form von Verminöser Ophthalmie", die seit etlichen Jahren in einigen Gestüten im Punjab (Indien) unter dem Namen „Periodic Ophthalmia" bekannt war. Nach den dort angeführten Symptomen, besonders aber den histologischen Veränderungen, ist es wahrscheinlich (nicht sicher), daß es sich um unsere Mondblindheit handelt. In Schnitten durch die Augen derart erkrankter Pferde wurden im Forschungsinstitut in Mukteswar Mikrofilarien vorgefunden, von denen der dortige Helminthologe angab, daß sie „irgendeinem onchocercaartigen Wurm (some Onchocercoid worm) anzugehören scheinen"; einen Beweis für diese Vermutung zu erbringen, oder eine Artbestimmung durchzuführen war ihm nicht möglich, der erwachsene Wurm, zu dem diese Larven gehörten, blieb unentdeckt.

Eigene Untersuchungen.

Sie wurden unternommen auf Grund der Anregung, die einer von uns (B.) seinerzeit durch die klassische Arbeit „Onchocerciasis" (Strong, Sandground et al., 1934) erhielt, der zu folgen ihm aber wegen der widrigen Umstände unmittelbar vor, während und nach dem 2. Weltkrieg erst jetzt gelang. In jener Arbeit werden Veränderungen im menschlichen Auge beschrieben, die als Folge des Befalles mit Mikrofilarien in weiter Verbreitung in Zentralamerika (namentlich in Guatemala) vorkommen und letzten Endes zur Erbindung der betreffenden Menschen führen, worauf der Name des zugehörigen, in subkutanen Knötchen namentlich am Kopfe schmarotzenden Rundwurms, *Onchocerca caeticuens* Brumpt 1919 hinweist. Die Ähnlichkeit der geschilderten Veränderungen mit jenen bei der Mondblindheit der Pferde fiel mir auf und veranlaßte eine Probeuntersuchung an einem mondblinden Auge. Das Ergebnis war derart ermutigend, daß sofort darauf unsere eingehenden Untersuchungen einsetzten.

Das Material für die angestellten Untersuchungen wurde von mondblinden Pferden des Wiener Schlachthofes entnommen. Es konnte also in jedem Falle auch die Untersuchung des Nackenbandes auf den Befall mit erwachsenen Onchocerken durchgeführt werden, was für die Klärung der Artzugehörigkeit der von uns in den Augen vorgefundenen Mikrofilarien von ausschlaggebender Wichtigkeit war. Zum besseren Verständnis des Folgenden sei hier kurz der Entwicklungskreis einer *Onchocerca* dargestellt, wie ihn

©Akademie d. Wissenschaften Wien; download unter www.biologiezentrum.at

Steward (1932/33) an *Onchocerca cervicalis*[1] aus dem Nackenband von Pferden durch Versuche sichergestellt hat: Die von den lebendiggebärenden Weibchen abgesetzte Brut (die sogenannten Mikrofilarien) gelangt in die Unterhaut und wird von winzig kleinen Mücken — Gnitzen der Art *Culicoides nubeculosus* Meigen — aufgesaugt. In der Mücke dringen die Mikrofilarien aus dem Darm in die Leibeshöhle und von hier in die Thoraxmuskulatur, wo sie sich zuerst in die kürzere, breite „Wurstform" verwandeln und hernach zum längeren, schlanken befallreifen Stadium heranwachsen. Sobald dieses nach etwa 3 Wochen erreicht ist, wandern sie weiter in die Mundwerkzeuge und gelangen von dort beim Stechakt wieder in ein Pferd, wo sie schließlich geschlechtsreif werden. (Andere *Onchocerca*-Arten werden durch Kriebelmücken übertragen, z. B. *Onch. gutturosa* Neumann 1910, die entsprechende Art aus dem Rinde, durch *Odagmia ornata.)*

Insgesamt untersuchten wir die Augen von 19 mondblinden Pferden; bei 18 von diesen Pferden fanden wir einen Befall des Nackenbandes mit *Onchocerca reticulata.* In einem Falle handelte es sich um ein bereits enukleiertes Auge, so daß wir das zugehörige Pferd nicht erfassen konnten. Erkrankt waren bei 7 Pferden beide Augen, bei 6 Pferden das linke und bei 5 Pferden das rechte Auge (beim 19. nicht feststellbar, siehe oben!). Nach der Herkunft verteilten sie sich auf Niederösterreich 4, Burgenland 3, Oberösterreich 1, Steiermark 1 und Jugoslawien 5; bei 4 Pferden blieb sie unbekannt.

In den Augen von 14 unter 19 daraufhin untersuchten Pferden fanden wir im Zusammenhang mit den histologischen Veränderungen Mikrofilarien (Mf.), die wir als der *Onchocerca reticulata* Diesing 1841 zugehörig erkannten.

In gleichzeitig vorgenommenen Untersuchungen hatten wir die Eigentümlichkeiten der Mf. von *Onchocerca reticulata,* die teils durch normale Geburt aus vom Nackenband herauspräparierten Teilstücken geschlechtsreifer Weibchen, teils aus dem Darmblut von an Pferden vollgesogenen Dipteren (Culicoides, Simulien, Tabaniden, Musciden) gewonnen worden waren, eingehend studiert. Ihre genaue Kenntnis sicherte die Differentialdiagnose gegenüber den Mikrofilarien anderer Pferde-Filarien, z. B. *Parafilaria multipapillosa* und *Setaria equina.*

[1] Aus dem Pferde werden 2 *Onchocerca*-Arten angegeben: *O. reticulata* Diesing 1841 aus Sehnen der Extremitäten und *O. cervicalis* Railliet & Henry 1910 aus dem Nackenband. Nach der heute vorherrschenden, jedoch nicht allgemein anerkannten Anschauung sind beide identisch (weshalb wir in der vorliegenden Arbeit den älteren Namen gebrauchen).

©Akademie d. Wissenschaften Wien; download unter www.biologiezentrum.at

Die Mf. von *O. reticulata* sind unbescheidet (unter „Scheide" der Mf. ist immer die enorm in die Länge gestreckte Eischale zu verstehen und nicht die nach einer Häutung abgehobene Cuticula!), 207—240 μ lang und 4—5 μ breit. Ein „Binnenkörper" (wie er bei anderen Filarien s. l., etwa den Mf. der *Setaria*

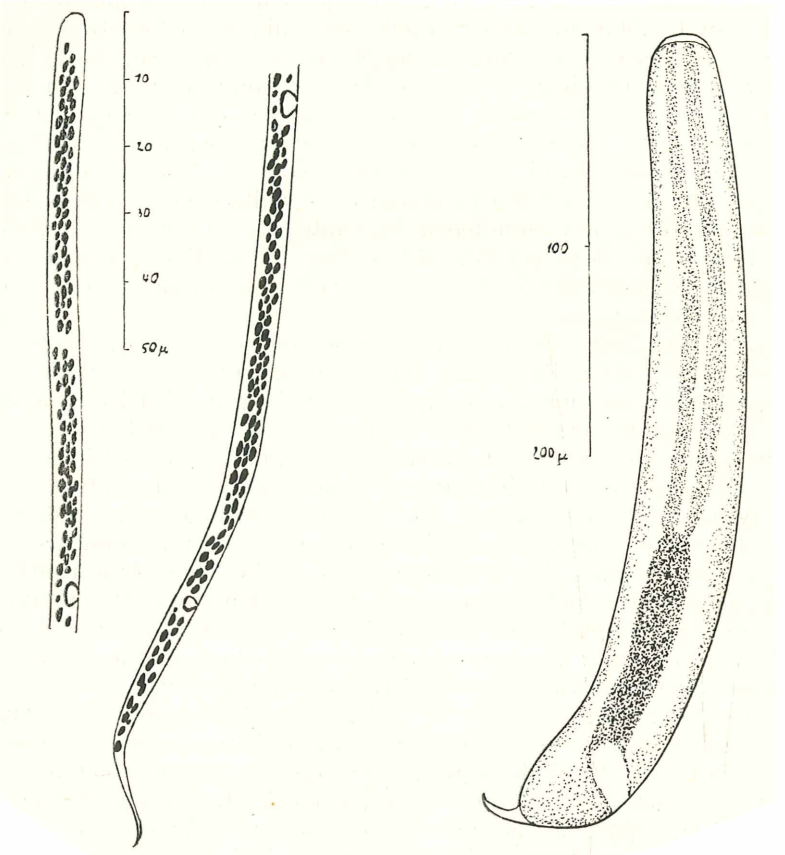

Abb. 1. Abb. 2.

Abb. 1. Mikrofilarie von *Onchocerca reticulata* aus dem blutgefüllten Darm einer am Pferde vollgesogenen Kriebelmücke, *Odagmia ornata*. Vitalfärbung mit Azur II (nach längerer Einwirkung).

Abb. 2. Mikrofilarie in Häutung (sogenannte „Wurstform") von *Onchocerca gutturosa* aus Thorax-Muskulatur von *Odagmia ornata*.

©Akademie d. Wissenschaften Wien; download unter www.biologiezentrum.at

equina auftritt) ist nicht ausgebildet. Zur Festlegung ihrer Körperlänge wurden sie nach den Angaben von Füllebornn (1927) in 5% Formol fixiert und 24 Stunden später ausgemessen. Die Mf. wurden sowohl vital mit Azur II gefärbt als auch in fixiertem Zustande mit Hämatoxylin-Eosin. Das Vorderende ist abgerundet, das Hinterende allmählich spitz ausgezogen und im Leben immer wenigstens einmal, in den meisten Fällen jedoch zweimal abgebogen, wobei die 1. Abbiegung ventralwärts, die 2. hingegen dorsalwärts gerichtet ist. Der Gesamteindruck der Mf. ist der eines sehr schlanken und zarten Würmchens. Die Lage der „anatomischen Fixpunkte", ausgedrückt in Prozenten der Gesamtlänge, entsprechend ihrer Entfernung vom Vorderende, ist wie folgt: Nervenring 23,78%, Exkretionsporus 42,71%, Analporus 80,58%. Eine färberische Darstellung der Exkretionszelle und der Genitalzelle ist uns bisher nicht gelungen. Hervorzuheben ist, daß die Mf. in den Augenschnitten durch die stärkere Fixierung (10% Formol) und die Prozedur der Paraffineinbettung stärker geschrumpft und nur 170—190 μ lang sind.

Zur Kontrolle wurden die Augen von 6 gesunden Pferden, die einen starken Befall mit *Onchocerca reticulata* aufwiesen, histologisch untersucht; in keinem Falle gelang der Nachweis auch nur einer Mf. in diesen Augen. Weiters war bei 2 Pferden, die nur an einem Auge erkrankt waren, das gesunde Auge ebenfalls frei von Mf. Die Gründe allerdings, weshalb in vielen Fällen nur ein Auge befallen wird und das andere gar nicht oder erst bedeutend später, entziehen sich vorläufig noch unserer Kenntnis.

In der Cornea findet man, besonders zwischen dem Epithel und der Propria, Infiltrationen von Rundzellen sowie Polymorphkernigen. Eosinophile sind jedoch nicht in solcher Zahl vorhanden, daß man von einer ausgesprochenen Gewebe-Eosinophilie sprechen könnte. Auch perivaskuläre Infiltrationen treten auf.

Die Dicke des Epithels ist in manchen Fällen unregelmäßig, an einzelnen Stellen ist es sehr dünn, an anderen Stellen erscheint es verdickt. Die Mf. findet man in der Propria verstreut, doch liegen die meisten unmittelbar unter dem Epithel. Im Bereich des Cornea-Skleralfalzes sind sie immer viel zahlreicher als in den vorderen Abschnitten. Oft liegen sie auch in Zwischenräumen in dem faserigen Propriagewebe, die sie anscheinend durch ihre Bewegungen geschaffen haben.

In der Sklera sind perivaskuläre Infiltrationen vorherrschend; in ihnen oder in ihrer Nähe finden sich auch die Mf.

In der Conjunctiva treten die Veränderungen hauptsächlich im Bereiche des Hornhautrandes auf. Häufig sieht man kleinere

©Akademie d. Wissenschaften Wien; download unter www.biologiezentrum.at

oder größere Zellhaufen von Rundzellen und Polymorphkernigen. Perivaskuläre Infiltrationen sind ebenfalls vorhanden. Die Mf. findet man z. T. in den Zellhaufen selbst, z. T. in geringer oder größerer Entfernung von ihnen.

Die Zahl der vorgefundenen Mf. schwankt von nur wenigen bis sehr vielen, so daß bei einem schweren Befall in jedem mikroskop. Gesichtsfeld der 7 μ dicken Schnitte Teilstücke mehrerer Mf.

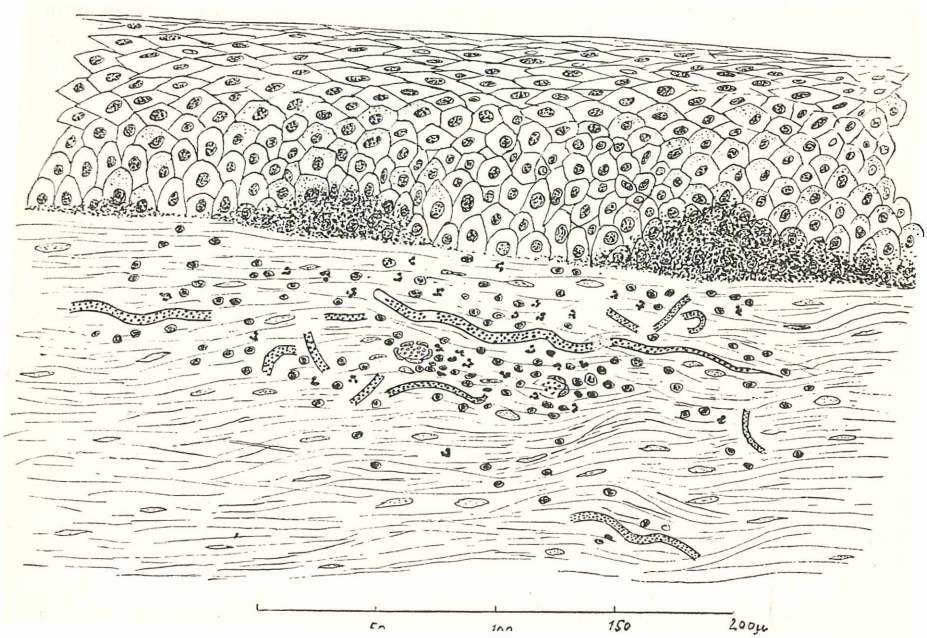

Abb. 3. Meridionalschnitt durch die Cornea eines mondblinden Pferdes. In der Substantia propria zahlreiche Teilstücke und eine ganze Mikrofilarie von *Onchocerca reticulata.*

zu sehen sind. Auf Grund vorsichtiger Berechnung ergab sich so die Anwesenheit bis zu 150.000 Mf. in einem Auge. Stets waren sie jedoch in der Propria der Cornea nahe dem Cornea-Skleralfalz und im anschließenden Abschnitt der Sklera besonders angehäuft, seltener wurden sie in der Conjunctiva und im Ciliarkörper gefunden. Es scheint, als würden die in die Augen eingewanderten Mf. in den aus straffem Bindegewebe bestehenden Augenhäuten gleichsam angereichert; naturgemäß ist dort auch ihre Fortbewegung erschwert.

©Akademie d. Wissenschaften Wien; download unter www.biologiezentrum.at

Über die Länge der Zeit, in der sich die Mf. in den Augen lebend erhalten können, kann vorläufig nichts ausgesagt werden, jedoch ist nach von Bergmann durchgeführten Versuchen anzunehmen, daß die Mf. innerhalb eines gewissen Zeitraumes von Leukozyten aufgelöst und resorbiert werden. Es gelang ihm, nachzuweisen, daß die Mf. in Kulturen in vitro von Leukozyten total resorbiert werden. Es ist also anzunehmen, daß der chronische Charakter der Erkrankung durch dauernde Neueinwanderung von Mf. in das Auge bedingt ist. Dies würde auch den Umstand er-

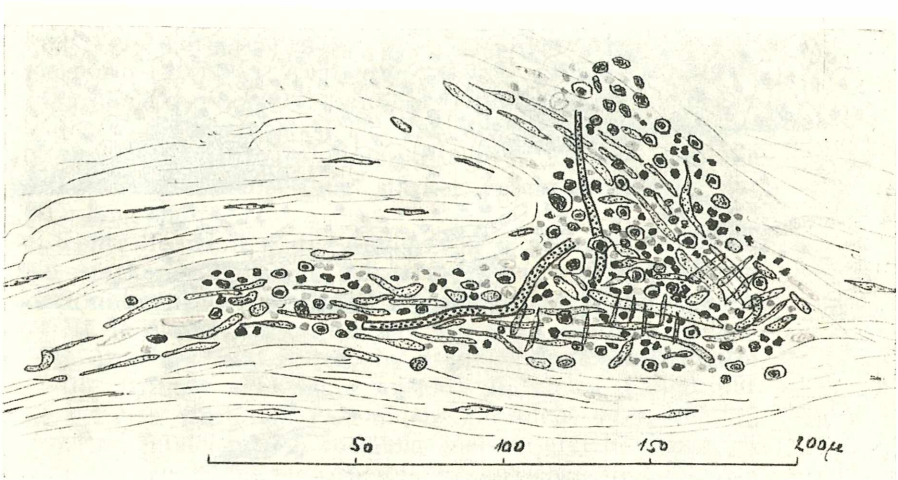

Abb. 4. Perivaskuläre Infiltration in der Sklera eines mondblinden Pferdes mit Mikrofilarien von *Onchocerca reticulata*.

klären, daß in einer Anzahl von Fällen trotz ausgeprägter Veränderungen Mf. abwesend sind. Hört nämlich die Zuwanderung aus irgendeinem Grunde auf (z. B. Absterben der geschlechtsreifen Würmer), so ist nach Auflösung und Resorption der bereits eingewanderten Mf. ihr Nachweis nicht zu erbringen.

Die durch die Mf. verursachten Schädigungen im Auge können auf mehrere Ursachen zurückgeführt werden: 1. Auf ihre Wanderungen und den dadurch gesetzten Reiz in dem betroffenen Gewebe. 2. Auf ihre Stoffwechselprodukte, deren toxische, entzündungserregende Wirkung sich (infolge des anatomischen Zusammenhanges) auf alle Augenhäute erstreckt.. 3. Auf ihren Zer-

©Akademie d. Wissenschaften Wien; download unter www.biologiezentrum.at

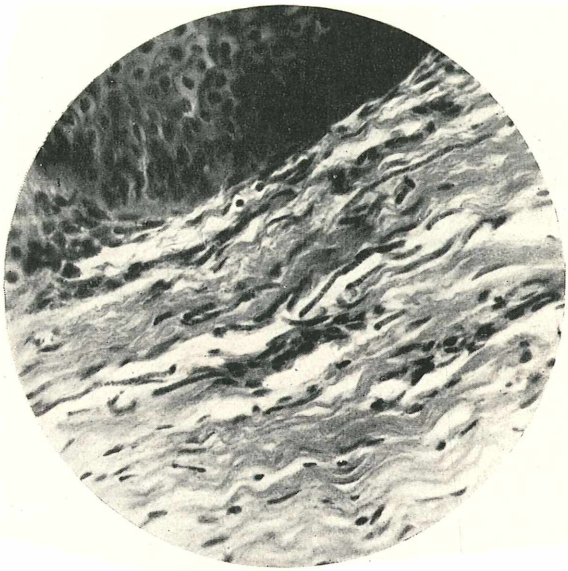

Photo nach einem Schnitt im Bereiche des Cornea-Skleralfalzes eines mondblinden Pferdes, mit langen und kurzen Teilstücken von Mikrofilarien der *Onchocerca reticulata.*

©Akademie d. Wissenschaften Wien; download unter www.biologiezentrum.at

©Akademie d. Wissenschaften Wien; download unter www.biologiezentrum.at

fall und ihre Resorption, die ja auch sonst bekannte Reaktionen auf die Einwirkung artfremden Eiweißes hervorrufen.

Die weite Verbreitung der Mondblindheit wurde uns erst recht klar, als wir (erstmalig in Österreich) systematische Untersuchungen über die allgemeine Verbreitung der *Onchocerca reticulata* anstellten. In den Jahren 1950 und 1951 untersuchten wir im Wiener Schlachthof 71 Pferde und fanden die überraschend hohe Zahl von 55, das sind 77,46%, mit diesem Parasiten befallen. Der Prozentsatz liegt aber tatsächlich noch höher, da die Verhältnisse am Schlachthof eine genaue Untersuchung nur selten gestatten. Es wurden also in erster Linie jene Fälle erfaßt, die bereits makroskopisch wahrnehmbare Veränderungen im Nackenband zeigten. Einen Beweis dafür lieferte die Untersuchung des Darmblutes blutsaugender Dipteren, die in vollgesogenem Zustand von weiteren 33 Pferden (auf der Weide) abgefangen wurden. Bei 28 von ihnen konnten so Mf. von *Onchocerca reticulata* nachgewiesen werden, was einem Prozentsatz von 84,84 entspricht. Es sei noch ausdrücklich erwähnt, daß sich die hier angegebenen Zahlen ausschließlich auf über zwei Jahre alte Pferde beziehen.

Literaturverzeichnis.

Bergmann, R. A. M., Mikrofilarien und Blutleukozyten in Kulturen in vitro. Arch. Experiment. Zellforschg. 13. Bd. 1932.

Fülleborn, Fr., Filariosen des Menschen. In: Kolle, Kraus u. Uhlenhuth, Handbuch d. pathogenen Mikroorg. 3. Aufl., VI. Bd., 2. Teil. Verlag G. Fischer (Jena) und Urban & Schwarzenberg (Berlin u. Wien), 1929.

Gmelin, W., Die Mondblindheit und Verwandtes. Berl. Tierärztl. Wochenschr. 51. Jahrg., 1935, 97—101.

Heusser, H., Die periodische Augenentzündung, eine Leptospirose? Schweizer Arch. Tierheilkde., 90. Bd., 1948, 287—312.

Krishna Iyer, P. R., A form of verminous ophthalmia in equines. Indian Jou. Vet. Sci., Vol. VIII, 1938, 3—11.

Silbersiepe, E. und Berge, E., Lehrbuch der Speziellen Chirurgie. 11. Auflage. Verlag Ferd. Enke, Stuttgart, 1950.

Steward, J. S., Onchocerca cervicalis (Raillet & Henry 1910) and its development in Culicoides nubeculosus Mg. Cambridge (Engl.), Inst. Anim. Pathology, Report of the Director. Third Report, 1932/33.

Strong, R. P., Sandground, J. H., Bequaert, J. C. u. Ochoa, M. M., Onchocerciasis. Contrib. Dep. Trop. Med. and Inst. Trop. Biol. Med. No. VI. Cambridge (Mass.), Harvard Univ. Press, 1934.

Yager, R. H. u. Mitarb., Periodische Augenentzündung beim Pferd, Agglutination auf Leptospiren. Jou. Americ. Vet. Med. Assoc. 112. Bd., 1950, 207. (Überprüft die Angaben von Heusser.)